

# Observations sur l'état de santé avant et après le retrait des amalgames\*

Paul Engel, Dr.med.dent  
24, route de Lyss,  
2560 Nidau  
Suisse

## Introduction

De 1972 à 1993 (5 ans comme assistant et 16 ans comme praticien), l'amalgame a été de loin mon matériau d'obturation préféré dans la zone molaire et prémolaire. Différentes raisons m'ont amené, à partir du printemps 1994, à renoncer à ce matériau. Un travail critiquant les amalgames, paru en 1989 dans le FASEB Journal (HAHN et al.) en a certainement été une raison. De même, certaines observations que j'ai pu faire auparavant (par exemple, concernant les patients n° 2 et n° 73), ainsi que le fait que nous disposions d'alternatives à l'amalgame, ont constitué des motifs importants pour y renoncer. A cette époque il avait pourtant largement fait ses preuves.

J'ai traité environ 1800 patients au cours des quatre dernières années; environ 90 étaient désireux de faire remplacer leurs amalgames, «en partie encore intacts et souvent faits par moi, par un autre matériau (en particulier des composites et des compomères). Il s'agissait principalement de patients ayant certains problèmes de santé, qui, en parlant avec des connaissances ou par le biais de différents médias, avaient entendu parler d'un possible effet toxique du mercure qui s'échappe des amalgames.

D'une part, je voulais trouver quels symptômes étaient le plus souvent mentionnés avant l'élimination des amalgames. D'autre part, je voulais consigner les modifications décrites par les patients concernant leur état de santé après l'élimination.

## Résultats

Le tableau 1 dresse la liste des symptômes cités par les patients selon la fréquence à laquelle ils étaient nommés. La qualité des modifications de l'état de santé a respectivement été décrite par les notions « beaucoup mieux », « mieux », « un peu mieux », « pas d'amélioration », « aggravation »; elle est décrite plus en détail en annexe, à travers l'expérience de 75 cas rapportés.

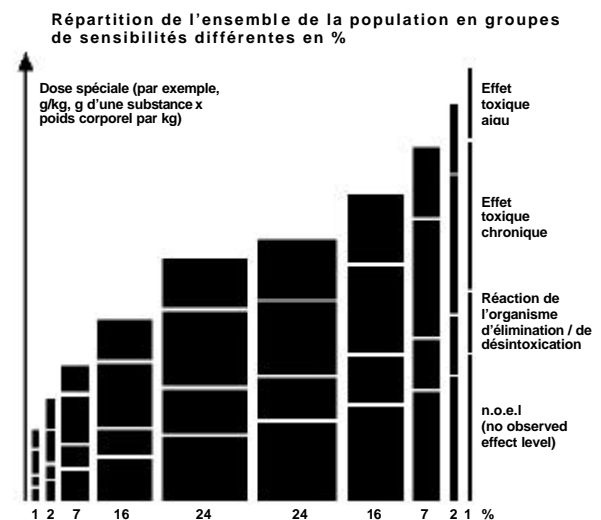
La répartition des patients par sexe et par âge est consignée dans un diagramme.

## Discussion

52 femmes et 23 hommes (c'est à dire environ 4 % des patients que j'ai traités au cours des quatre dernières années), dont la plupart sont âgés de plus de 30 ans, se plaignaient principalement de symptômes tels que migraine (36x), céphalée (32x), problèmes gastriques et intestinaux (27x), tensions de nuque (25x), paresthésies (19x), vertiges (18x), allergies (13x), troubles visuels (13x), douleurs du dos (12x), troubles psychiques (12x), douleurs articulaires (10x) et douleurs dans les épaules et les bras (10x). Après l'élimination de leurs amalgames, 68 % des patients ont qualifié leur état de santé comme étant « beaucoup mieux » et 12 comme étant « mieux », 9 % comme étant « un peu mieux », 7 % pensaient ne percevoir aucune amélioration et 1 % a constaté une aggravation.

Ceci est certainement un résultat étonnant, même presque incroyable. Les patients ou le dentiste ont-ils enjolivé les résultats? Je ne le crois pas.

Les patients décrits appartiennent-ils à un groupe qui soit particulièrement « sensible aux amalgames »? Le graphique présenté ci-après que j'ai tiré du « Kieler Amalgamtagebuch – 1997 » fait apparaître la manière dont les différents groupes de sensibilité d'une population peuvent être répartis.

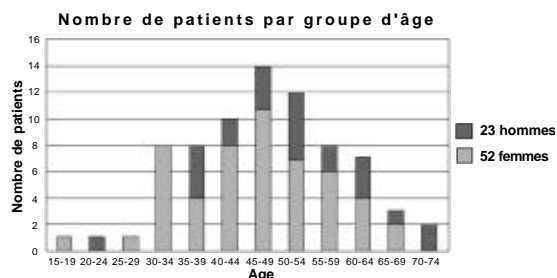


Alors que la grosse majorité de la population, atteinte d'une certaine intensité de substances nocives, ne ressent pratiquement aucun signe de maladie, ou uniquement des signes confus, environ 10 % des personnes, présentées sur la partie gauche du graphique, ont déjà des symptômes de toxicité chronique ou aiguë.

Quant à savoir si les 75 patients décrits appartiennent tous à un groupe marginal, particulièrement sensible au mercure, je n'en sais rien. Est en effet également liée à cette ignorance, la question de l'importance du pourcentage de cas non déclarés. Par exemple, le patient n° 41 a été en traitement dans mon cabinet pendant des années sans qu'il ne m'ait jamais dit une seule fois qu'il souffrait continuellement de très fortes migraines. Combien de patients non découverts, ayant des problèmes de santé semblables à ceux décrits ci-dessus, pourraient-ils se trouver parmi le reste de mes patients?

A propos du diagramme qui suit: les âges indiqués se rapportent à l'année 1997. Aucune déduction ne peut être tirée concernant le début des symptômes. Pourquoi est-ce plus du double de femmes que d'hommes qui avaient le souhait de faire enlever leurs amalgames? Sont-elles, à un certain âge, plus sensibilisées à la question des amalgames que les hommes, ou bien, tout simplement, sont-elles plus fréquemment malades qu'eux?

On se reportera pour le reste aux endroits dans le compte rendu des 75 cas ainsi qu'à la suite du présent rapport où la discussion est menée de manière un peu plus détaillée et où elle se rapporte également davantage aux patients.



## Conclusion

Il sera certainement nécessaire de continuer à suivre les modifications de l'état de santé qui ont été observées sur les patients déjà examinés, et de les compléter par d'autres observations. Ces modifications dureront-elles à plus long terme, y aura-t-il même une amélioration encore plus importante, ou au contraire, l'état de santé se dégradera-t-il à nouveau? Je consacrerai à l'avenir une attention encore plus grande que par le passé aux modifications de l'état de santé après le retrait des amalgames. Les patients devraient être interrogés de manière plus systématique, y compris sur la période à laquelle sont apparus les symptômes de leurs maladies et l'évolution dans le temps de ces derniers, ainsi que sur la période à laquelle ils ont eu des soins mettant en place des amalgames.

Mais ce que je voudrais surtout savoir – et c'est bien là le principal objectif de ce travail –, c'est si d'autres collègues ont fait des observations semblables.

## Remarques générales sur la méthode employée

Afin de protéger le patient (et le dentiste) des vapeurs de mercure, il a toujours été utilisé le système d'aspiration « Clean-Up » (Scania Dental AB) lors de l'élimination des amalgames. Il est censé réduire les vapeurs de mercure dans la bouche du patient de 100 %. Les ailettes de la manchette d'aspiration ont été légèrement raccourcies, si c'était nécessaire en cas d'utilisation simultanée d'une digue de caoutchouc. La digue de caoutchouc elle-même étant rendue étanche avec « Oraseal » (Ultradent Products).

Les matériaux d'obturation utilisés ont été des composites (obturations directes et inlays), ainsi que des compomères. La plupart du temps, il a été réalisé 2 obturations par séance. Quelques patients particulièrement sensibles ont, malgré les mesures de protection, réagi fortement au traitement (par exemple, les patients n° 29, 30, 72), dans le sens où leurs symptômes se sont provisoirement aggravés. Dans ces cas, il a fallu prévoir une interruption plus longue d'environ 1 mois entre les différentes séances.

## 75 expériences rapportées

En ce qui concerne les numéros de patients manquants, il s'agit de patients dont le traitement n'est pas encore achevé, ou dont le traitement a, pour diverses raisons, été interrompu ou arrêté. La plupart du temps, j'ai revu les patients au bout d'un an pour une visite de contrôle. A cette occasion, je les ai toujours interrogés sur leur état de santé. Leurs dernières affirmations ont été annexées au compte-rendu déjà établi, et le tableau de synthèse a été complété ou modifié en conséquence. Il est intéressant de constater que – surtout en cas d'informations positives – certains symptômes qui n'avaient été indiqués que plus tard avaient aussi disparu. Ceci a principalement concerné le symptôme « tensions de nuque ». Ce fait ne m'a particulièrement frappé qu'après de nombreuses visites de contrôle. Mais également l'amélioration des symptômes « problèmes psychique », « fatigue », « problèmes de concentration », « problèmes de mémoire » n'a souvent été mentionnée qu'à posteriori.

Il est frappant de constater la fréquence à laquelle les symptômes « céphalées » et surtout « migraines » ont considérablement été améliorés ou même ont complètement disparu, et cela bien

## Observations sur l'état de santé avant et après le retrait des amalgames

souvent avant même que la totalité des amalgames ait été éliminée.

La totale disparition d'une très importante névrodermite (patient n° 63), c'est à dire d'un symptôme qui n'avait pour ainsi dire jamais été cité par quiconque, a également été impressionnante.

Tout aussi étonnante est la disparition de curieuses douleurs dans les bras et les épaules, qui duraient depuis des années (par exemple, patients n° 20, 27, 50, 67, 69) et qui ont totalement disparu. La même chose peut également être rapportée pour les « allergies » (par exemple patient n° 37).

Alors que les symptômes « migraines », « vertiges », « tensions de nuque », « troubles visuels » et « paresthésies » se sont souvent améliorés relativement rapidement après le retrait des amalgames, ou même ont complètement disparu, cela n'a bien souvent pas été le cas pour le symptôme « problèmes gastriques et intestinaux ».

Dans un cas de « sclérose en plaques » (patient n° 17), on a pu constater une amélioration substantielle.

### Littérature

Hahn LJ, Kloiber R., Vimy MJ, Takkahashi Y. et Lorscheider FL : Dental „silver“ tooth fillings : a source of mercury exposure revealed by wholebody image scan and tissue analysis. FASEB Journal 2640 vol. 3 Dec. 1989

« Kieler Amalgamgutachten –1997 », disponible chez GZM, Seckenheimerstrasse 171, 68239 Mannheim

\* Traduction en français de: « Beobachtungen über die Gesundheit vor und nach Amalgamentfernung », Schweiz. Monatschr. f. Zahnmed. (Vol 108: 8/1998)





### **Compte-rendu de 75 cas (données empiriques)**

#### **Patient n° 1** R.M., f 1954

Symptômes : vertiges, baisse de la tension artérielle, douleurs articulaires

13 amalgames, premier plombage enlevé en 05/93, dernier plombage enlevé en 05/94

11/96 : pratiquement plus aucun vertige, nette amélioration des douleurs articulaires, tension artérielle normale

12/97 : beaucoup moins de vertiges, tension artérielle à peu près stable

02/98 : tous les symptômes mentionnés sont rentrés dans l'ordre

Jugement par le patient de son état de santé: beaucoup mieux.

#### **Patient n° 2** S.M., m 1955

Symptômes : céphalées, tensions de nuque, troubles de l'équilibre, héméralopie, vision double (voit parfois doubles les lignes de sécurité sur la route), scintillements sur les côtés du champ visuel

12 amalgames, premier plombage enlevé en 12/92, dernier plombage enlevé en 09/93

06/96 : plus aucun vertige, pratiquement plus de céphalées, plus aucune double vision, amélioration des tensions de nuque d'environ 70 %.

11/97 : amélioration durable de l'état de santé

Jugement par le patient de son état de santé: beaucoup mieux.

#### **Patient n° 3** H.H., m 1951

Symptômes : douleurs articulaires multiples et très violentes, épitrochléalgie très importante – a dû renoncer à sa profession de charpentier.

13 amalgames, premier plombage enlevé en 09/85, dernier plombage enlevé en 04/86

06/97 : amélioration de l'état de santé, moins de douleurs.

Jugement par le patient de son état de santé: mieux.

#### **Patient n° 4** N.U., f 1963

Symptômes : nausées permanentes, vertiges, problèmes auditifs, pertes et prises soudaines de poids, prédisposition aux sinusites, problèmes abdominaux, chute des cheveux, douleurs articulaires, acouphènes, état d'épuisement, allergies, paresthésies.

14 amalgames, premier plombage enlevé en 06/95, dernier plombage enlevé en 05/96

05/96 : se sent déjà en bien meilleure santé

07/97 : sent son état de santé s'améliorer continuellement, plus de chute de cheveux, plus aucune douleur articulaire, a repris une activité professionnelle.

04/98 : se sent incomparablement mieux sur le plan de la santé, également beaucoup plus stable sur le plan psychique, pratiquement plus "misanthrope", amélioration des acouphènes, amélioration de l'audition, pratiquement plus aucune douleur articulaire ni aucun problème au niveau de la nuque, pratiquement plus de chute de cheveux, plus de symptômes d'épuisement, travaille sans problème à 70 % du temps (autrefois, quasiment inapte au travail), toujours des problèmes gastriques

Jugement par le patient de son état de santé: beaucoup mieux.

#### **Patient n° 5** B.R., f 1964

Symptômes : sclérose en plaques, pertes de sensibilité importantes surtout au niveau des extrémités inférieures, troubles de l'équilibre.

12 amalgames, premier plombage enlevé en 06/95, dernier plombage enlevé en 08/95

05/96 : pas d'amélioration

05/97 : idem

09/97 : aggravation des symptômes

Jugement par le patient de son état de santé: aggravation.

**Patient n° 6** W.H., f 1951

Symptômes : Tensions de nuque, céphalées très importantes venant de la nuque et se transmettant à la tête "comme un éclair froid", douleurs semblables à "des trous dans la tête", migraines, nausées permanentes, envies de vomir extrêmement intenses, douleurs dans le dos, troubles de l'équilibre, douleurs ophtalmiques durant des heures et des jours, pieds et mains froids, faiblesse dans les genoux et les jambes, ces derniers étant quelque fois ankylosés, parésthésies dans les extrémités, goût de métal, problèmes gastriques et intestinaux, sensibilité aux changements de temps, douleurs rhumatismales, moralement choquée et désespérée qu'aucun médecin ne trouved'explication et que l'on qualifie les symptômes de purement "psychosomatiques", qu'on veuille même l'envoyer voir un psychiatre, ne croit pourtant pas qu'elle "soit folle", haineuse, agressive, ne peut pratiquement plus réfléchir correctement, a l'impression d'avoir le crâne qui explose, pratiquement inapte au travail.

15 amalgames, premier plombage enlevé en 10/94, dernier plombage enlevé en 10/95

10/95 : marche mieux, moins de faiblesse dans les jambes

08/96 : forte amélioration des troubles de l'équilibre, nette amélioration des céphalées, beaucoup plus motivée, bien mieux établie moralement, de temps en temps encore des parésthésies dans les mains, plus d'acidité dans l'estomac, amélioration des douleurs du dos, plus de nausée, plus de goût de tôle.

10/97 : a repris un travail de veilleuse, se sent assez d'énergie le soir "pour arracher des arbres", ne s'est jamais sentie aussi bien depuis des années, amélioration continue de son état de santé.

07/98 : nouvelles améliorations sur le plan physique et psychique, beaucoup moins dépressive qu'avant, "a une nouvelle vie".

Jugement par le patient de son état de santé: beaucoup mieux.

**Patient n° 7** R.H., f 1952

Symptômes : très nombreuses migraines et céphalées, inflammation des sinus maxillaires

15 amalgames, premier plombage enlevé en 02/93, dernier plombage enlevé en 06/94

05/95 : nette amélioration des céphalées.

11/96 : céphalées liées à des vomissements en raison de problèmes au pylore.

02/98 : a eu, en juillet 97, une infection intestinale sévère avec séjour à l'hôpital, a aujourd'hui encore des problèmes gastriques et intestinaux, toutefois beaucoup moins de céphalées comparé à autrefois (la dernière fois remonte à 5 semaines).

Jugement par le patient de son état de santé: mieux.

**Patient n° 8** K.M., f 1946

Symptômes : céphalées importantes et très fréquentes, problèmes à la nuque.

14 amalgames, premier plombage enlevé en 06/91, dernier plombage enlevé en 11/95

Après chaque élimination d'amalgame, toujours de très fortes céphalées.

01/96 : encore beaucoup de céphalées

03/97 : idem

03/98 : légère amélioration des céphalées, toujours des problèmes de nuque.

Jugement par le patient de son état de santé: un peu mieux.

**Patient n° 9** S.F., f 1957

Symptômes : migraines

12 amalgames, premier plombage enlevé en 01/92, dernier plombage enlevé en 07/96

10/96 : pratiquement plus aucune migraine

07/97 : idem

Jugement par le patient de son état de santé: beaucoup mieux.

**Patient n° 11** K.G., m 1934

Symptômes : très nombreux cas de migraine, dont certains extrêmement forts.

11 amalgames, premier plombage enlevé en 12/94, dernier plombage enlevé en 10/96

Dès après l'élimination de la moitié des amalgames, nettement moins de migraines.

06/97 : n'avait plus aucune migraine

04/98 : n'a pour ainsi dire plus jamais de migraine (la dernière remonte à 2 ans !)

Jugement par le patient de son état de santé: beaucoup mieux.

**Patient n° 12** R.K., m 1943

Symptômes : très nombreuses céphalées, problèmes gastriques et intestinaux.

13 amalgames, premier plombage enlevé en 12/93, dernier plombage enlevé en 11/96

12/93 : élimination d'un morceau d'amalgame de l'ancienne alvéole. Par la suite, moins de céphalées, alors le patient veut se faire enlever tous les plombages.

11/96 : toujours des céphalées, mais moins fréquentes et moins intenses ; toujours des troubles digestifs mais plus de brûlure d'estomac, nette amélioration de l'état de santé général.

02/98 : se sent de mieux en mieux, n'a plus jamais eu de céphalée.

Jugement par le patient de son état de santé: beaucoup mieux.

**Patient n° 13** V.L., f 1937

Symptômes : migraines

9 amalgames, premier plombage enlevé en 06/95, dernier plombage enlevé en 10/95

07/96 : migraines moins intenses et moins fréquentes

11/97 : migraines pratiquement disparues

Jugement par le patient de son état de santé: beaucoup mieux.

**Patient n° 14** M.J., f 1963

Symptômes : problèmes gastriques et intestinaux

16 amalgames, premier plombage enlevé en 06/95, dernier plombage enlevé en 11/96

11/97 : nette amélioration au niveau des intestins, mauvais état de santé de l'estomac, comme auparavant.

Jugement par le patient de son état de santé: un peu mieux.

**Patient n° 15** F.M., f 1949

Symptômes : fortes douleurs dans le bras, peut à peine le bouger, ne peut plus tendre la main, diagnostic incertain (le médecin pense éventuellement à une névrite ou à des rhumatismes), ne peut pratiquement plus marcher bien droite, tensions de douloureuses partout dans le dos et dans la nuque.

10 amalgames, premier plombage enlevé en 01/95, dernier plombage enlevé en 11/95

12/96 : moins de douleurs

05/97 : moins de douleurs, peut à nouveau diriger et utiliser sa main.

01/98 : toutes les douleurs ont complètement disparu, joue à nouveau du piano.

Jugement par le patient de son état de santé: beaucoup mieux.

**Patient n° 16** M.M., f 1963

Symptômes : migraines et céphalées, surtout pendant les règles, vertiges, problèmes gastriques et intestinaux

6 amalgames, premier plombage enlevé en 12/94, dernier plombage enlevé en 01/97

09/95 : disparition des migraines, des céphalées, des vertiges.

10/97 : idem

Jugement par le patient de son état de santé: beaucoup mieux.

**Patient n° 17** P.T., f 1948

Symptômes : sclérose en plaques, depuis 7 ans névrite du nerf optique (d'abord mauvaise vision des couleurs, puis uniquement une tâche opaque au centre du champ de vision, amélioration au bout de 5 mois d'une thérapie à base de cortisone, le diagnostic de sclérose en plaques date de cette époque et a été établi par une ponction lombaire), différentes sensibilités à la chaleur dans les mains, impression d'avoir une toile d'araignée dans la tête, en cas d'effort : "décharge électrique" de la tête jusqu'à la pointe des pieds ("coup de l'ermite"), céphalées, migraines.

10 amalgames, plombages enlevés de 1995 à 1996

01/98 : disparition totale de toutes les paresthésies, le neurologue qui la suit maintenant met en doute le diagnostic de sclérose en plaques qui avait été fait, moins de céphalées et de migraines, mais toujours présentes

Jugement par le patient de son état de santé: beaucoup mieux.



**Patient n° 19** S.D., f 1941

Symptômes : céphalées, migraines, allergies

12 amalgames, premier plombage enlevé en 03/91, dernier plombage enlevé en 03/92

09/92 : la patiente se sent en bien meilleure santé.

07/95 : la patiente a été opérée d'un cancer du sein et a eu des rayons.

01/97 : pratiquement plus jamais de céphalées, plus aucune migraine.

01/98 : depuis décembre 97, à nouveau un peu plus de céphalées, pense que cela peut aussi provenir de médicaments forts ; amélioration au niveau des allergies.

Jugement par le patient de son état de santé: beaucoup mieux.

**Patient n° 20** Z.E., m 1929

Symptômes : douleurs au niveau de la hanche et de l'aîne, douleurs inexplicées à l'épaule et au bras (inflammation musculaire ?), ne peut pas lever le bras, aucune force dans le bras, problèmes gastriques.

12 amalgames, premier plombage enlevé en 07/95, dernier plombage enlevé en 02/96

12/95 : moins de douleurs, a pu arrêter la cortisone

07/96 : plus aucun problème à l'épaule

10/97 : idem, a retrouvé toute la force de son épaule

Jugement par le patient de son état de santé: beaucoup mieux.

**Patient n° 21** S.M., f 1950

Symptômes : tensions de nuque, arthrite dans les doigts, paresthésies

16 amalgames, premier plombage enlevé en 05/95, dernier plombage enlevé en 12/95

12/95 : plus d'arthrite dans les doigts, encore de légères tensions de nuque

07/96 : plus d'arthrite, encore de légères paresthésies lorsqu'il fait froid

07/97 : nouvelle amélioration

Jugement par le patient de son état de santé: beaucoup mieux.

**Patient n° 23** R.G., f 1949

Symptômes : état d'épuisement, problèmes ophtalmiques (vision double au cinéma, scintillements), problèmes gastriques et intestinaux, céphalées, migraines, tensions de nuque, dépression

11 amalgames, premier plombage enlevé en 06/93, dernier plombage enlevé en 08/97

8/97 : encore des problèmes gastriques et intestinaux, néanmoins nette amélioration de l'état de santé, plus de tensions de nuque, nettement moins de céphalées, plus de problème ophtalmique, plus stable psychologiquement

04/98 : également une nette amélioration des problèmes gastriques et intestinaux, disparition de l'état d'épuisement, bien meilleur état psychique

Jugement par le patient de son état de santé: beaucoup mieux.

**Patient n° 24** D.D., f 1934

Symptômes : migraines venant de la nuque, rhumatismes des parties molles, troubles du sommeil, dépression, problèmes gastriques et intestinaux.

13 amalgames, premier plombage enlevé en 09/95, dernier plombage enlevé en 05/96

05/96 : moins de céphalées et de migraines, moins de dépression

11/96 : nette amélioration des céphalées, moins fatiguée, amélioration des troubles du sommeil, amélioration importante de la dépression.

06/97 : nette amélioration de l'état de santé, en-dehors des problèmes gastriques et intestinaux.

04/98 : nouvelle amélioration de l'état de santé, moins fatiguée, meilleur sommeil, plus de brûlure d'estomac, beaucoup plus stable psychologiquement.

Jugement par le patient de son état de santé: beaucoup mieux.

**Patient n° 25** T.G., f 1950

Symptômes : migraine, également suivie de troubles de la parole et de phénomènes de paralysie

19 amalgames, premier plombage enlevé en 09/95, dernier plombage enlevé en 05/96

01/97 : beaucoup moins de migraines

Jugement par le patient de son état de santé: beaucoup mieux.

## Observations sur l'état de santé avant et après le retrait des amalgames

### **Patient n° 26** R.U., f 1950

Symptômes : vertiges, céphalées, migraines, troubles cardiaques (arythmie), paresthésies dans les bras, problèmes gastriques et intestinaux, "nervosité intérieure", allergie à la pénicilline  
9 amalgames, premier plombage enlevé en 09/95, dernier plombage enlevé en 10/96  
09/96 : moins de céphalées, moins de paresthésies, moins de vertiges  
11/96 : également une amélioration des problèmes gastriques et intestinaux, moins de nervosité  
Jugement par le patient de son état de santé : beaucoup mieux

### **Patient n° 27** T.M., f 1957

Symptômes : tensions de nuque, douleurs lorsqu'elle lève le bras, ne peut plus se coiffer, douleurs dans le dos, problèmes visuels neurologiques (lorsqu'elle marche, elle voit parfois le sol "plus proche qu'il n'est"), vertiges, tremblements dans les mains, paresthésies dans les mains, flatulences gastriques  
10 amalgames, premier plombage enlevé en 05/95, dernier plombage enlevé en 05/97  
11/95 : amélioration de l'état de santé, peut à nouveau bouger son bras, disparition des vertiges  
03/96 : disparition des vertiges, disparition des paresthésies, plus aucune douleur, moins de problèmes gastriques  
01/98 : pratiquement tous les problèmes de santé ont disparu  
06/98 : pour ainsi dire plus aucun problème de dos, peut retourner faire du camping avec ses enfants  
Jugement par le patient de son état de santé : beaucoup mieux

### **Patient n° 28** B.C. 1948

Symptômes : paresthésies surtout dans les mains, fréquemment des maux de gorges importants, fatigue, douleurs articulaires, problèmes digestifs  
16 amalgames, premier plombage enlevé en 10/95, dernier plombage enlevé en 03/96, un implant (vis en titane) région 47  
11/96 : toujours des maux de gorge importants et fréquents, un peu moins de douleurs articulaires, toujours des problèmes de digestion (diarrhées, gaz), toujours des paresthésies dans les mains, quelquefois aussi dans les pieds  
04/98 : toujours des douleurs articulaires, seulement une très légère amélioration par rapport à l'année dernière  
Jugement par le patient de son état de santé : un peu mieux

### **Patient n° 29** Z.K. 1957

Symptômes : problèmes gastriques et intestinaux, problèmes articulaires (inflammation rhumatismale dans la zone sacro-iliaque), nombreux maux de gorge, perte de poids, ganglions lymphatiques très gros, fréquentes douleurs de l'oreille, allergies multiples, importants problèmes de dos depuis 6 ans. Autrefois en pleine santé. Tension artérielle très basse, problèmes psychiques, se sent tout le temps malade.  
13 amalgames, premier plombage enlevé en 02/96, à ce jour encore 4 plombages présents.  
03/96 : a connu une très importante détérioration de son état de santé après l'enlèvement de plombages  
11/96 et 01/97 : à nouveau de très fortes réactions après l'enlèvement des plombages, veut encore attendre avec les 4 derniers amalgames, a peur d'une nouvelle réaction importante.  
04/98 : s'est décidé à enlever prochainement les quatre derniers plombages.

### **Patient n° 30** G.R., m 1962

Symptômes : céphalées, douleurs au dos  
11 amalgames, premier plombage enlevé en 11/95, à ce jour encore 5 plombages présents  
12/95 : après l'enlèvement de 3 plombages, a eu une très forte réaction, sous forme de céphalées.  
08/97 : beaucoup moins de céphalées  
09/97 : a eu à nouveau une très forte réaction après l'enlèvement d'un nouveau plombage, veut attendre avant d'enlever d'autres plombages, a peur d'une nouvelle réaction importante.

**Patient n° 31** N.P., m 1960

Symptômes : troubles de la vision, douleurs du larynx, éruption cutanée sèche, beaucoup de diarrhées, troubles du deuxième sommeil, tensions de nuque, migraine, paresthésies, problèmes de mémoire  
9 amalgames, premier plombage enlevé en 11/95, dernier plombage enlevé en 03/96

10/96 : a eu une dépression 2-3 mois après la fin du traitement (n'en avait jamais eu auparavant), n'en a plus aujourd'hui ; fréquentes céphalées après l'enlèvement des plombages, plus aucune aujourd'hui ; disparition des douleurs du larynx ; disparition des éruptions cutanées ; troubles de la vision toujours aussi importants ; amélioration du sommeil ; migraines toujours présentes mais moins fréquentes ; disparition des paresthésies ; toujours une mauvaise mémoire.

Jugement par le patient de son état de santé : un peu mieux

**Patient n° 33** K.P., f 1932

Symptômes : problèmes gastriques et intestinaux (côlon), douleurs abdominales atteignant le dos et irradiant les jambes, problèmes articulaires principalement dans les doigts, nausées, surtout le matin, paresthésies dans les jambes et la tête, pendant la nuit "des lancées dans la tête, comme par une fronde", problèmes aux yeux, problèmes articulaires, inquiétude permanente.

8 amalgames, premier plombage enlevé en 11/95, dernier plombage enlevé en 06/96

06/96 : plus aucun élançement dans la tête, plus aucune inquiétude

11/96 : beaucoup moins de paresthésies, moins de problèmes gastriques et intestinaux

Jugement par le patient de son état de santé : beaucoup mieux

**Patient n° 34** E.G., m 1974

Symptômes : allergies, céphalées d'une extrême intensité, migraines avec apparition de paralysies (peut à peine marcher, parler, entendre), vertiges, problèmes ophtalmologiques, problèmes aux oreilles. A à faire à des solvants professionnellement (formaldéhydes).

5 amalgames, premier plombage enlevé, dernier plombage enlevé en 02/96

02/96 : diminution de la fréquence et de l'intensité des migraines, céphalées de même intensité

09/96 : moins de vertiges, migraines moins fortes et sans phénomène de paralysie

04/97 : nouvelle augmentation des céphalées et des vertiges, néanmoins meilleur état de santé

Jugement par le patient de son état de santé : mieux

**Patient n° 35** B.S., m 1957

Symptômes : céphalées, nez en permanence bouché (sécrétions fluides), troubles du deuxième sommeil, mauvaise capacité de concentration, problèmes de mémoire

10 amalgames, premier plombage enlevé en 01/96, dernier plombage enlevé en 04/96

01/96 : augmentation des douleurs au niveau des épaules et de la nuque, principalement après l'enlèvement des plombages.

02/96 : idem

04/96 : nette amélioration de l'état général, pas de céphalée, plus d'énergie, à nouveau moins de douleurs au niveau des épaules, le nez n'est plus bouché, meilleure concentration

Jugement par le patient de son état de santé : beaucoup mieux

**Patient n° 36** G.K., m 1951

Symptômes : migraines, fortes céphalées, depuis 1990 évanouissements totalement inexplicables (a eu pour cette raison une collision frontale en conduisant).

9 amalgames, premier plombage enlevé en 03/96, dernier plombage enlevé en 08/96

08/96 : incontestablement moins de céphalées

Jugement par le patient de son état de santé : beaucoup mieux

**Patient n° 37** H.H., m 1944

Symptômes : réactions allergiques aiguës sévères survenant aux extrémités et à la gorge, avec même des risques d'étouffement (porte en permanence sur lui un spray à base de cortisone), plusieurs fois par an, douleurs aux épaules en portant des paquets postaux (le médecin dit que c'est de "l'usure")

12 amalgames, premier plombage enlevé en 01/94, dernier plombage enlevé en 12/95

01/97 : disparition des allergies

04/98 : également pratiquement plus aucune douleur aux épaules

Jugement par le patient de son état de santé : beaucoup mieux

## Observations sur l'état de santé avant et après le retrait des amalgames

### **Patient n° 41** M.W., m 1940

Symptômes : migraines très fréquentes, très fortes et durant longtemps, vertiges, paresthésies surtout dans les bras, nausées extrêmement intenses, douleurs dans le dos, tensions de nuque.

7 amalgames, premier plombage enlevé en 06/96, dernier plombage enlevé en 03/97

12/97 : pratiquement plus aucune migraine, plus aucune paresthésie, plus aucun vertige, a l'impression d'avoir vécu "une renaissance".

06/98 : n'a plus jamais eu aucune migraine ; dit qu'il se sent incomparablement mieux également sur le plan psychique ; constate que ses tensions au niveau de la nuque ainsi que ses douleurs au dos ont également disparu. A l'impression "d'avoir 20 ans".

Jugement par le patient de son état de santé : beaucoup mieux

### **Patient n° 42** H.M., f 1962

Symptômes : nombreux cas de migraine et de vertige

10 amalgames, premier plombage enlevé en 04/96, dernier plombage enlevé en 01/98

01/98 : beaucoup moins de migraines, disparition des vertiges

Jugement par le patient de son état de santé : beaucoup mieux

### **Patient n° 43** R.C., f 1964

Symptômes : pharyngites, laryngites, angines fréquentes, céphalées avec tensions de nuque.

3 amalgames, premier plombage enlevé en 08/96, dernier plombage enlevé en 10/96

01/97 : céphalées moins fréquentes, mais toujours aussi fortes, amélioration des pharyngites et laryngites

Jugement par le patient de son état de santé : un peu mieux

### **Patient n° 44** G.H., m 1960

Symptômes : sclérose en plaques

10 amalgames, premier plombage enlevé en 09/96, dernier plombage enlevé en 01/97

01/97 : pas d'amélioration

Jugement par le patient de son état de santé : pas d'amélioration

### **Patient n° 45** C.R., m 1942

Symptômes : problèmes gastriques et intestinaux, migraines

18 amalgames, en partie sous des couronnes ; premier plombage enlevé en 08/96, dernier plombage enlevé en 01/97

01/97 : pas d'amélioration

Jugement par le patient de son état de santé : pas d'amélioration

### **Patient n° 46** S.W., m 1924

Symptômes : fatigue inexplicée, diabète

10 amalgames, premier plombage enlevé en 06/96, dernier plombage enlevé en 01/97

01/97 : le patient se sent mieux, a retrouvé plus d'énergie

03/98 : le patient se sent à nouveau beaucoup plus fatigué

Jugement par le patient de son état de santé : pas d'amélioration

### **Patient n° 48** S.J., m 1948

Symptômes : céphalées très fréquentes, problèmes gastriques (hyper-acidité), problèmes cutanés, paresthésies

15 amalgames, premier plombage enlevé en 03/93, dernier plombage enlevé en 02/97

09/97 : plus aucune céphalée, plus aucun problème gastrique

Jugement par le patient de son état de santé : beaucoup mieux

### **Patient n° 49** H.R., f 1946

Symptômes : céphalées, migraines, vertiges, problèmes ophtalmiques, paresthésies dans les mains, tensions de la nuque, ne se sent pas bien du tout.

12 amalgames, premier plombage enlevé en 12/93, dernier plombage enlevé en 02/97

04/97 : se sent en bien meilleure santé, quasiment plus de migraine

08/98 : migraines pratiquement disparues. « C'est le jour et la nuit. »

Jugement par le patient de son état de santé : beaucoup mieux

Observations sur l'état de santé avant et après le retrait des amalgames

**Patient n° 50** S.E., f 1953

Symptômes : migraines, vertiges, tensions de nuque, douleurs fortes, totalement incompréhensibles, au niveau de la poitrine et des aisselles, dans un rayon correspondant environ à la grosseur d'une balle de tennis (« Aucun médecin ne peut dire ce que j'ai »).

13 amalgames, premier plombage enlevé en 09/96, dernier plombage enlevé en 06/97

11/96 : nette amélioration au niveau de l'estomac et des intestins, pratiquement plus de migraine.

11/97 : les douleurs à la poitrine ont complètement disparu.

07/98 : nouvelle amélioration durable de son état de santé.

Jugement par le patient de son état de santé : beaucoup mieux

**Patient n° 51** M.S., f 1943

Symptômes : rhumes chroniques, allergies, asthme, céphalées, migraines, fatigue.

3 amalgames, premier plombage enlevé en 05/96, dernier plombage enlevé en 07/96

12/96 : moins de rhumes, moins d'asthme, céphalées et migraines encore présentes

02/97 : idem

Jugement par le patient de son état de santé : un peu mieux

**Patient n° 52** S.E., f 1941

Symptômes : polyarthrite, migraines (derrière la tête, depuis les tempes jusque derrière les yeux).

5 amalgames, premier plombage enlevé en 03/96, dernier plombage enlevé en 07/96

07/97 : un peu moins de migraines ; auparavant avait des migraines toutes les semaines, maintenant encore tous les mois

01/98 : idem

Jugement par le patient de son état de santé : un peu mieux

**Patient n° 53** W.L., f 1936

Symptômes : céphalées, allergies, sinusites

10 amalgames, premier plombage enlevé en 05/96, dernier plombage enlevé en 09/96

09/96 : moins de céphalées, moins de sinusites, toujours des allergies

Jugement par le patient de son état de santé : mieux

**Patient n° 54** T.K., f 1947

Symptômes : vertiges, le médecin dit qu'il s'agit de la maladie de Menière, vision double, migraines

La dent 27 a été enlevée en 07/92, depuis déjà moins de vertiges

9 amalgames, premier plombage enlevé en 11/92, dernier plombage enlevé en 10/96

07/96 : moins de vertiges.

11/97 : amélioration continue, pratiquement plus jamais de vertiges

Jugement par le patient de son état de santé : beaucoup mieux

**Patient n° 55** S.H., f 1963

Symptômes : migraines, sensibilité à la lumière, pression derrière les yeux, vomissements, problèmes gastriques et intestinaux, vertiges

14 amalgames, premier plombage enlevé en 02/96, dernier plombage enlevé en 11/96

01/97 : migraines beaucoup plus rares, uniquement des céphalées. Estomac /intestins : supporte à nouveau des plats qu'elle ne pouvait plus supporter auparavant

Jugement par le patient de son état de santé : beaucoup mieux

**Patient n° 57** M.S., f 1931

Symptômes : nez en permanence bouché, fatigue inexplicquée, ganglions lymphatiques enflés de l'occiput jusqu'à la gorge, douleurs gastriques, prend de la cortisone, eczéma aux mains et aux pieds

12 amalgames, premier plombage enlevé en 05/96, dernier plombage enlevé en 06/97

06/97 : très légère amélioration de l'état de santé

03/98 : disparition de l'eczéma, nez toujours bouché, asthme toujours présent, bien moins fatiguée, beaucoup mieux psychologiquement

Jugement par le patient de son état de santé : beaucoup mieux

## Observations sur l'état de santé avant et après le retrait des amalgames

### **Patient n° 58** S.H., m 1937

Symptômes : migraines, parfois des parésésies dans les jambes, acouphènes depuis 18 ans  
15 amalgames, premier plombage enlevé en 05/95, dernier plombage enlevé en 10/96  
01/96 : nette amélioration des migraines et des parésésies, acouphènes toujours présents  
01/98 : idem

Jugement par le patient de son état de santé : mieux

### **Patient n° 59** V.J., m 1944

Symptômes : asthme, douleurs dans le dos, tensions de nuque, migraines, goût de métal  
5 amalgames, premier plombage enlevé en 06/96, dernier plombage enlevé en 12/96  
04/97 : moins de migraines, état de santé toujours aussi mauvais pour ce qui est de l'asthme  
09/97 : n'a plus de migraines, état de santé toujours aussi mauvais concernant l'asthme  
01/98 : nouvelle augmentation des douleurs dans le dos, des migraines et de l'asthme

Jugement par le patient de son état de santé : un peu mieux

### **Patient n° 60** H.S., f 1943

Symptômes : sclérose en plaques  
6 amalgames, premier plombage enlevé en 07/94, dernier plombage enlevé en 06/96  
03/97 : pas d'amélioration

Jugement par le patient de son état de santé : pas d'amélioration

### **Patient n° 61** D.C., f 1979

Symptômes : a, depuis 1 an ou 2, de fortes migraines avec vomissements, a eu 4 plombages occlusaux moyens chez nous il y a 8 ans

4 amalgames, premier plombage enlevé en 05/96, dernier plombage enlevé en 07/96

07/96 : migraines plus faibles, encore quelques légers vertiges

05/97 : disparition des migraines, disparition des tensions au niveau de la nuque

Jugement par le patient de son état de santé : beaucoup mieux

### **Patient n° 63** J.F., f 1956

Symptômes : névrodermite (démangeaisons très fortes et douloureuses au niveau du visage, du cou, de la poitrine et sous les aisselles, qui ne sont légèrement soulagées qu'avec une pommade à base de cortisone), allergies

11 amalgames, premier plombage enlevé en 12/95, dernier plombage enlevé en 03/96

03/96 : plus aucune névrodermite

11/96 : plus aucune allergie

02/98 : absolument plus aucune névrodermite, pommade à la cortisone supprimée depuis plus d'un an déjà

Jugement par le patient de son état de santé : beaucoup mieux

### **Patient n° 64** E.C.

Symptômes : pression artérielle trop basse, céphalées, problèmes continus au niveau des cordes vocales

8 amalgames, premier plombage enlevé en 10/96, dernier plombage enlevé en 03/97

07/97 : moins de céphalées, problèmes inchangés au niveau des cordes vocales

Jugement par le patient de son état de santé : mieux

### **Patient n° 65** W.R., m 1943

Symptômes : problèmes de concentration après une lésion traumatique de la colonne cervicale (coup du lapin), problèmes de mémoire, problèmes auditifs, sensible aux champs électromagnétiques, ne travaille plus qu'à mi-temps (1/2 journée), acouphènes, céphalées, problèmes articulaires

04/97 : se sent en bien meilleur état général

Jugement par le patient de son état de santé : beaucoup mieux

## Observations sur l'état de santé avant et après le retrait des amalgames

### **Patient n° 67** M.H., f 1940

Symptômes : douleurs articulaires, tensions de nuque, douleurs dans les bras et les épaules

6 amalgames, premier plombage enlevé en 07/87, dernier plombage enlevé en 07/87

03/97 : amélioration importante de tous les symptômes

03/98 : disparition de toutes les douleurs articulaires, ainsi que des tensions dans la nuque, pratiquement plus de douleurs dans les bras et les épaules

Jugement par le patient de son état de santé : beaucoup mieux

### **Patient n° 68** H.M., m 1960

Symptômes : céphalées, migraines, problèmes gastriques et intestinaux (de type maladie de Crohn)

6 amalgames, premier plombage enlevé en 06/96, dernier plombage enlevé en 01/97

02/97 : plus de migraine, beaucoup moins de céphalées

02/98 : dernier cas de migraine en décembre 1997, plus aucun depuis, problèmes gastriques et intestinaux toujours présents

Jugement par le patient de son état de santé : beaucoup mieux

### **Patient n° 69** K.E., f 1954

Symptômes : chute des cheveux, douleurs dans l'épaule gauche irradiant jusque dans le bras et également la poitrine, problèmes psychiques (angoisses), brûlures d'estomac

15 amalgames, premier plombage enlevé en 09/96, dernier plombage enlevé en 11/96

11/96 : plus de douleur dans l'épaule

02/97 : chute des cheveux beaucoup moins importante

09/97 : plus de brûlure d'estomac, pas de douleur dans l'épaule, pas de chute de cheveux, beaucoup mieux sur le plan psychique

Jugement par le patient de son état de santé : beaucoup mieux

### **Patient n° 71** K.J., f 1935

Symptômes : troubles du rythme cardiaque, paresthésies dans les bras et les jambes, vertiges, céphalées

4 amalgames, premier plombage enlevé en 04/96, dernier plombage enlevé en 04/96

02/97 : disparition des céphalées, disparition de la sensation étrange "d'avoir une partie de la tête non présente", disparition des paresthésies

03/98 : persistance de l'amélioration

Jugement par le patient de son état de santé : beaucoup mieux

### **Patient n° 72** J.N., f 1970

Symptômes : sensibilité à la lumière, problèmes ophtalmiques (ne peut plus supporter la lumière du soleil), douleurs dans le dos, phénomènes de paralysie (disparition des sensations, en commençant par le petit doigt droit, puis jusqu'au coude, puis également le bras gauche, puis jusqu'à l'épaule, en dernier lieu également dans les genoux), difficultés d'élocution, problèmes de mémoire extrêmement importants (au bout de 2 minutes, ne se souvient plus de ce qu'elle a mangé, ne se rappelle plus dans quel train et dans quelle direction elle circule), problèmes de musculature au niveau de la nuque (lorsque sa tête bascule en avant, elle ne peut la remettre en position normale qu'avec ses mains), vertiges, migraines

15 amalgames, premier plombage enlevé en 09/95, dernier plombage enlevé en 05/96

03/96 : moins de vertiges, plus de difficulté d'élocution, moins de phénomènes de paralysie

04/96 : a eu une très forte réaction après l'enlèvement des amalgames, ne pouvait pour ainsi dire plus bouger le bras

05/96 : a eu à nouveau une très forte réaction après l'enlèvement des amalgames

07/96 : plus de phénomène de paralysie dans les bras, amélioration de la mémoire à court terme, encore des problèmes pour trouver ses mots lorsqu'elle est fatiguée, encore de fortes douleurs dans le dos, beaucoup moins sensible à la lumière, moins de problèmes ophtalmiques, moins de rhumes des foins

03/97 : bien meilleur état général

03/98 : nouvelles améliorations de l'état de santé, "revit"

Jugement par le patient de son état de santé : beaucoup mieux

**Patient n° 73** V.A., f 1943

Symptômes : “bourdonnements” dans tout le corps, ressent un très léger tremblement dans tout le corps, vertiges, contractures dans le dos, les épaules et la nuque, migraines, troubles du rythme cardiaque  
9 amalgames, premier plombage enlevé en 05/89, dernier plombage enlevé en 04/95

09/91 : moins de vertiges et de troubles du rythme cardiaque, migraines de plus courte durée, les “bourdonnements” dans le corps ont totalement disparu.

01/98 : tous les symptômes ont pratiquement complètement disparu, pratiquement plus jamais de troubles du rythme cardiaque

Jugement par le patient de son état de santé : beaucoup mieux

**Patient n° 74** K.H., f 1930

Symptômes : vertiges (le médecin pense à la maladie de Menière), douleurs musculaires, migraines, vomissements

13 amalgames, premier plombage enlevé en 11/95, dernier plombage enlevé en 06/96

04/96 : beaucoup moins de migraines et de vomissements

04/97 : amélioration continue de l'état de santé

Jugement par le patient de son état de santé : beaucoup mieux

**Patient n° 75** J.K., m 1937

Symptômes : céphalées, le médecin pense qu'elles proviennent des vertèbres cervicales, sensibilité aux changements de temps

7 amalgames, premier plombage enlevé en 07/95, dernier plombage enlevé en 06/97

05/97 : plus aucune sensibilité aux changements de temps, plus de céphalée, plus de vertige

Jugement par le patient de son état de santé : beaucoup mieux

**Patient n° 76** K.B., f 1960

Symptômes : allergies, fatigue, problèmes gastriques et intestinaux, troubles de la vision

7 amalgames, premier plombage enlevé en 08/95, dernier plombage enlevé en 06/97

06/97 : peau moins sèche, beaucoup moins fatiguée, moins de troubles de la vision, moins de problèmes gastriques et intestinaux, bien meilleur état général

08/98 : plus aucun trouble de la vision, bien meilleur état concernant la peau et l'estomac

Jugement par le patient de son état de santé : beaucoup mieux

**Patient n° 77** F.A., f 1957

Symptômes : tensions de nuque, énormément de migraines, problèmes gastriques, douleurs articulaires, chute des cheveux, sinusites

18 amalgames, premier plombage enlevé en 06/95, dernier plombage enlevé en 08/97

08/97 : beaucoup moins de migraines, bien meilleur état général

Jugement par le patient de son état de santé : beaucoup mieux

**Patient n° 78** F.M., f 1955

Symptômes : tensions de nuque, douleurs dans le dos, migraines, céphalées, problèmes gastriques et intestinaux, problèmes psychiques

10 amalgames, premier plombage enlevé en 03/97, dernier plombage enlevé en 10/97, il se trouve peut-être encore d'autres amalgames sous 4 couronnes

10/97 : meilleur état général

01/98 : migraines et tensions de nuque toujours présentes, amélioration au niveau de l'estomac et des intestins, disparition totale des dépressions, état général nettement meilleur, moins de “brouillard” dans la tête, envie de vivre comme jamais depuis des années

Jugement par le patient de son état de santé : beaucoup mieux

**Patient n° 79** I.C., f 1958

Symptômes : a constamment des rhumes d'origine allergique, tensions de nuque, migraines

6 amalgames, premier plombage enlevé en 12/95, dernier plombage enlevé en 06/96

11/96 : toujours des migraines d'égale intensité, pense que cela dépend fortement du tabac

08/97 : un peu moins de migraines, beaucoup moins d'allergies, plus de rhume des foins, légère amélioration au niveau de la nuque

Jugement par le patient de son état de santé : mieux



**Patient n° 80** M.A., f 1938

Symptômes : tensions de nuque, migraines, céphalées

13 amalgames, premier plombage enlevé en 03/95, dernier plombage enlevé en 06/96

09/97 : disparition des migraines, beaucoup moins de tensions de nuque, encore quelques rares céphalées

07/98 : nouvelles améliorations de la santé, pratiquement plus aucun problème au niveau de la nuque (peut à nouveau se garer sans problème en marche arrière), encore uniquement quelques très rares céphalées, pratiquement plus aucune douleur dans les reins

Jugement par le patient de son état de santé : beaucoup mieux

**Patient n° 81** H.M., f 1949

Symptômes : très nombreuses céphalées, main droite constamment engourdie

15 amalgames, premier plombage enlevé en 02/96, dernier plombage enlevé en 10/96

10/96 : moins de paresthésies dans la main, beaucoup moins de céphalées

01/98 : céphalées uniquement pendant les règles, main beaucoup moins engourdie, se sent en bien meilleure santé qu'auparavant

Jugement par le patient de son état de santé : beaucoup mieux

**Patient n° 82** G.E., m 1925

Symptômes : arthrite dans les doigts, paresthésies

17 amalgames, premier plombage enlevé en 03/96, dernier plombage enlevé en 01/98

01/98 : beaucoup moins d'arthrite dans les doigts, nettement moins enflés et déformés

Jugement par le patient de son état de santé : beaucoup mieux

**Patient n° 85** M.C., f 1958

Symptômes : état d'épuisement, problèmes digestifs, tensions de nuque

17 amalgames, premier plombage enlevé en 02/96, dernier plombage enlevé en 07/97

05/97 : fortes réactions après l'enlèvement des amalgames (épuisement)

07/97 : idem

01/98 : beaucoup moins de tensions de nuque, amélioration de la digestion, moins épuisée, moins de "brouillard" dans la tête

Jugement par le patient de son état de santé : beaucoup mieux

**Patient n° 86** M.M., f 1938

Symptômes : douleurs dans le dos, problèmes au niveau des épaules (périarthrite), tensions de nuque

13 amalgames, premier plombage enlevé en 08/92, dernier plombage enlevé en 01/93

03/97 : affirme avoir moins de problèmes psychiques depuis l'élimination des amalgames, en meilleure santé

01/98 : problèmes au niveau du dos, problèmes au niveau des épaules, moins de tensions de nuque

Jugement par le patient de son état de santé : beaucoup mieux

**Patient n° 87** S.A., f 1967

Symptômes : migraines

4 amalgames, premier plombage enlevé en 07/97, dernier plombage enlevé en 09/97

01/98 : estime que ses migraines sont moins fortes, ne surviennent plus que quelques fois pendant les règles

Jugement par le patient de son état de santé : mieux

**Patient n° 88** R.S., f 1963

Symptômes : rhumes des foins très importants, brûlures et maux de gorge continuels, fortes douleurs dans la nuque, douleurs dans les épaules (ne peut plus porter son sac sur l'épaule), migraines

7 amalgames, premier plombage enlevé en 01/95, dernier plombage enlevé en 07/96

07/96 : plus aucune migraine, moins de tensions de nuque

04/98 : pratiquement plus aucune tension de nuque, disparition totale des migraines, plus aucun rhume des foins depuis deux ans, plus de douleur dans la gorge, plus de problème au niveau des épaules

Jugement par le patient de son état de santé : beaucoup mieux

## Annexe

L'éditorial et le rapport ci-dessous ont paru dans le magazine PULS-Tipp (n° 11, 6 novembre 2001, Zurich). Ils sont basés sur le document précédent.

### **Un dentiste sceptique croit maintenant ses patients**

#### **Editorial**

*Par Urs Paul Gasche*

Sur les 52 femmes et des 23 hommes, les céphalées, les migraines, les tensions de nuque ou les problèmes gastriques et intestinaux ont disparu. Chez certains, ce sont aussi les douleurs des articulations ou du dos, les troubles visuels ou les allergies qui se sont envolés après qu'il n'y aie plus d'amalgame. Pour Paul Engel, dentiste à Bienne, c'est «un résultat presque incroyable». Il ne se serait jamais attendu à une chose pareille, alors que pendant vingt ans, il a réparé les trous de ses patientes et de ses patients avec l'amalgame (contenant du mercure) qui avait pourtant «largement fait ses preuves».

C'est d'ailleurs la raison pour laquelle il était extrêmement sceptique lorsque quelques-uns de ses patientes et de ses patients ont exprimé le désir, voilà plusieurs années, qu'il remplace leurs amalgames, encore intacts, par des composites. Ces patients souffraient de problèmes de santé. Ils avaient entendu dire, par des connaissances ou dans des émissions (telles que "Kassensturz" à la télévision suisse), que le mercure qui s'évapore des amalgames pouvait avoir un effet toxique sur certaines personnes. Le dentiste, sceptique, a acquiescé, mais a tenu un registre de l'état de santé de ces patients.

Aujourd'hui, il ne subsiste plus aucun doute pour lui que les amalgames soient responsables de migraines, de céphalées, de douleurs dans la nuque, de problèmes gastriques et intestinaux, etc. Peu de temps après le retrait de leurs amalgames, 60 des 75 hommes et femmes au total se sentaient déjà «beaucoup mieux» ou au moins «mieux». Aujourd'hui encore, plusieurs années après, les douleurs disparues ne se font plus sentir. De nouveaux patients, ayant vécu des expériences similaires, sont venus s'ajouter aux précédents – ils sont aujourd'hui plus de 160 (lire le rapport suivant de Claudia Peter). Le dentiste Engel est entre temps convaincu que ce ne sont pas seulement 5 % des gens que les amalgames rendent malades. Inquiet, il demande : «Combien de personnes ayant des problèmes de santé semblables pourraient se trouver parmi le reste de mes patients ?»

## **L'amalgame était coupable**

### **L'origine de certaines maladies chroniques se trouve dans les dents**

#### **Rapport**

*par Claudia Peter*

Un dentiste de Bienne lui-même n'y a pas cru pendant longtemps. Sceptique, il a suivi l'historique des maladies de 160 de ses patients. Et à présent, pour lui, les choses sont claires: l'amalgame était responsable de nombreuses maladies chroniques tenaces.

Dès l'âge de neuf ans, Ursula Müller a perdu ses longs cheveux blonds. Ils tombaient par touffes. Puis des maux de tête déchirants ont suivi. Parfois, l'enfant s'effondrait sans connaissance à l'école. Alors qu'elle avait douze ans, les médecins ont constaté des rhumatismes et de l'arthrite. Souvent, elle avait des nausées. Elle ne pouvait pratiquement plus manger. Chaque coup de froid se terminait par une sinusite, cette inflammation chronique du sinus nasal. Elle n'a pas non plus été épargnée par les problèmes psychiques. Jusque tard dans l'âge adulte, de sévères dépressions ont tourmenté Ursula Müller. «Aucun médecin ne pouvait m'aider», se souvient-elle. «Ils traitaient chaque maladie séparément. Il n'est jamais venu à l'idée de quiconque que toutes mes souffrances pouvaient avoir une seule et même cause.»

Ursula Müller a été la patiente numéro quatre dans l'étude de Paul Engel, dentiste à Bienne. Elle est l'une des 160 patients à qui il a enlevé, au cours des huit dernières années, la totalité des amalgames. Il a suivi méticuleusement l'état de santé de ces patients, pendant des années. Et a constaté qu'un an après le retrait des amalgames, quatre cinquièmes d'entre eux qualifiaient leur état de santé de «beaucoup mieux» ou de «mieux». Le résultat le montre clairement : l'élimination des amalgames peut guérir toute une palette de maux physiques et psychiques – et en plus durablement.

#### **Les histoires concrètes de ses malades ont contraint Paul Engel de changer sa façon de voir les choses.**

Aujourd'hui, Ursula Müller aussi est en bonne santé. Il y a huit ans, son médecin traitant a posé le diagnostic de «intoxication à l'amalgame» et l'a mise en incapacité partielle de travail. Et aujourd'hui ? Ursula Müller travaille à nouveau à temps plein comme institutrice. «Je suis débarrassée du mercure provenant des amalgames», dit-elle fièrement. Et même les maux qui l'ont tourmentée pendant plus de vingt ans ont disparu, tel un mauvais rêve.

Le dentiste Engel, a publié l'historique de ses malades, enregistré de manière détaillée, dans la revue de la Société Suisse d'Odonto-Stomatologie SSO. Pendant des décennies, il a cru, tout comme la plupart de ses collègues, que les suspicions à l'égard des amalgames relevaient «de l'hystérie». Et pourtant, l'historique concret des maladies qu'il a suivies ces dernières années ont radicalement changé son opinion. Aujourd'hui, il en est convaincu : «Les amalgames contenant du mercure ne sont pas faits pour être mis dans la bouche. Ils peuvent intoxiquer l'organisme, lentement mais de manière chronique.»

Ce rapport clinique coïncide avec les résultats de recherches que des revues scientifiques spécialisées ont publiés ces dernières années. Des essais sur des animaux prouvent que le mercure peut migrer très rapidement vers des organes sensibles. Des chercheurs canadiens ont posé des

amalgames sur des moutons et des singes. Un mois plus tard, ils découvraient déjà des dépôts de mercure dans l'estomac, les intestins, les reins et les gencives des animaux. La fonction rénale des moutons ayant des amalgames s'était réduite de 50 %.

Chez les êtres humains, le mercure s'accumule au fil du temps dans le cerveau, le système nerveux central et les reins. C'est ce que prouvent des examens effectués sur des cadavres. Plus une personne décédée a d'amalgames dans la bouche, plus on trouve de mercure dans ces organes.

Les cerveaux de patients décédés de la maladie d'Alzheimer sont beaucoup plus chargés de mercure que les cerveaux d'autres personnes. Deux scientifiques de Bâle, Hannes Stähelin et Gianfranco Olivieri, ont en outre apporté la preuve en laboratoire que le mercure joue un rôle dans la formation de la maladie d'Alzheimer. On craint la même chose pour d'autres maladies du système nerveux, telles que la maladie de Parkinson et la sclérose en plaques.

Le mercure cause des préjudices aux bébés et aux enfants dès avant leur naissance. Plus la mère a d'amalgames dans la bouche, plus le placenta et le lait maternel sont chargés en mercure.

Si le mercure qui s'évapore des amalgames est réellement si dangereux, comment se fait-il alors qu'il n'y ait pas nettement plus de personnes à tomber malades? Le toxicologue allemand Gustav Drasch s'est penché sur cette question – aux Philippines. Sur mission de l'ONU, Drasch a examiné des travailleurs dans l'exploitation d'une mine d'or. Ces hommes sont quotidiennement en contact avec du mercure. «Personne ne peut prétendre qu'ils sont des simulateurs" explique Drasch. Les symptômes de maladies sont variables d'un mineur à l'autre. Certains des chercheurs d'or peuvent à peine se tenir sur leurs jambes, d'autres vaquent normalement à leur travail.

«Il n'existe manifestement pas de valeur limite en ce qui concerne le mercure», en conclut Drasch, «Certaines personnes supportent allègrement des concentrations même élevées, dans le sang et les urines, tandis que d'autres tombent gravement malades dès la moindre trace de mercure.»

C'est ce qui est arrivé à Tin Curtins, écolier à Granges SO. Un seul amalgame l'a mis complètement hors course. Le jeune homme, auparavant en pleine santé, a eu de sévères accès (attaques ?) de migraine. «Il me fallait rentrer de l'école à la maison et m'allonger», se souvient-il. Cela se produisait jusqu'à trois fois par semaine. Un médecin naturopathe a traité le jeune homme. Elle a dit que Tin présentait clairement les symptômes d'une intolérance au mercure. Elle a recommandé d'enlever le plombage.

Mais, après que le dentiste Engel eut enlevé le plombage, les migraines de Tin se sont à nouveau aggravées, au lieu de disparaître. Le dentiste a alors consolé le jeune homme désespéré : «On voit souvent cela. Le retrait du plombage augmente dans un premier temps la concentration en mercure, même si le dentiste travaille en prenant des précautions.» Tin ne devait pas pour autant abandonner tout espoir. En effet : aujourd'hui, un an après le traitement, l'adolescent est totalement délivré de ses maux.

Des experts suisses en médecine dentaire émettent des doutes – malgré ces succès. C'est ainsi que le Professeur Adrian Lussi, expert en amalgames à l'Université de Berne, critique l'aspect scientifique de l'étude. Le dentiste Engel n'a, selon lui, pas constitué de groupe de contrôle. «On pourrait utiliser pour le groupe de contrôle témoin des personnes qui ont des amalgame et des douleurs, mais qui ne veulent pas être traitées», explique-t-il. «Une comparaison entre les deux

groupes montrerait alors si c'est effectivement le retrait des amalgames qui améliore l'état de santé des patients».

Le professeur Jakob Wirz, de l'université de Bâle, est persuadé que le psychisme et l'environnement sont responsables des maux dont se plaignent les patients du dentiste Engel. «L'amalgame sert ici de bouc émissaire», dit-il, critique. «Il s'agit du matériau le plus étudié en médecine dentaire».

### **Une étude comparative aurait dû être effectuée depuis longtemps.**

“Je suis dentiste, je ne suis pas un scientifique”, explique clairement Paul Engel. «Je publie mes observations, rien de plus. Tout le reste est affaire des professeurs.» Engel s'étonne néanmoins de ce qu'aucune chaire de médecine dentaire en Suisse n'ait à ce jour effectué une telle étude comparative avec des patients ayant des amalgames. Même Adrian Lussi le sait : «L'amalgame abandonne du mercure. C'est prouvé, sans aucun doute possible.»

Mais les scientifiques des Instituts Universitaires dentaires suisses ont toujours nié le fait que le mercure cause des dégâts toxiques dans l'organisme. Ils admettent seulement quelques réactions allergiques. Et, selon eux, quelques personnes seulement en seraient touchées.

Un patient, Georges Krattinger, n'a jamais cru, lui non plus, qu'il pouvait justement faire partie des personnes sensibles aux amalgames. «Il y a 15 ans, j'ai vu une émission télévisée sur les amalgames», se souvient-il, «j'en ai ri.» C'est d'ailleurs pourquoi il ne lui est jamais venu à l'idée que ses obturations à l'amalgame puissent être responsables de ses migraines chroniques. Au fil du temps, le dentiste Engel, a remplacé plusieurs obturations à l'amalgame de son patient, Monsieur Krattinger, par des composites, sans lui dire que les amalgames pouvaient avoir un rapport avec les maux dont il souffrait. Monsieur Krattinger pensait même de premier abord que le dentiste lui avait simplement remplacé les amalgames défectueux par de nouveaux amalgames. Par la suite le dentiste s'est enquis de l'état de santé de son patient. Voyez plutôt : monsieur Krattinger racontait que ses accès de migraine avaient fortement décliné, et constatait, ébahi, que l'époque à laquelle les amalgames avaient été remplacés coïncidait avec l'époque à laquelle ses migraines se sont améliorées.

Monsieur Krattinger voulait à présent savoir si son épouse, Jeannette, aujourd'hui âgée de 66 ans, souffrait également d'une intoxication chronique au mercure. Depuis l'âge de 30 ans, elle avait des troubles du rythme cardiaque et des problèmes de la circulation. Des accès de vertiges s'y étaient encore rajoutés. C'est alors que Jeannette Krattinger s'est, elle aussi, fait enlever ses plombages. Et en effet : son état de santé s'est également amélioré, certes lentement, mais sensiblement. Aujourd'hui, ce sont surtout ses accès de vertiges et ses troubles du rythme cardiaque qui ont «fortement régressé». Jeannette Krattinger : «Jamais plus un amalgame n'entrera dans ma bouche.» Son mari aussi s'est décidé à suivre un traitement radical. Le dentiste Engel lui a enlevé les amalgames qui lui restaient. Depuis lors, Georges Krattinger ne se souvient pas avoir connu un nouvel accès de migraine. “L'amalgame est loin d'être toujours responsable de ces maux», estime le dentiste Engel, «mais il l'est vraisemblablement plus souvent qu'on ne le pense».